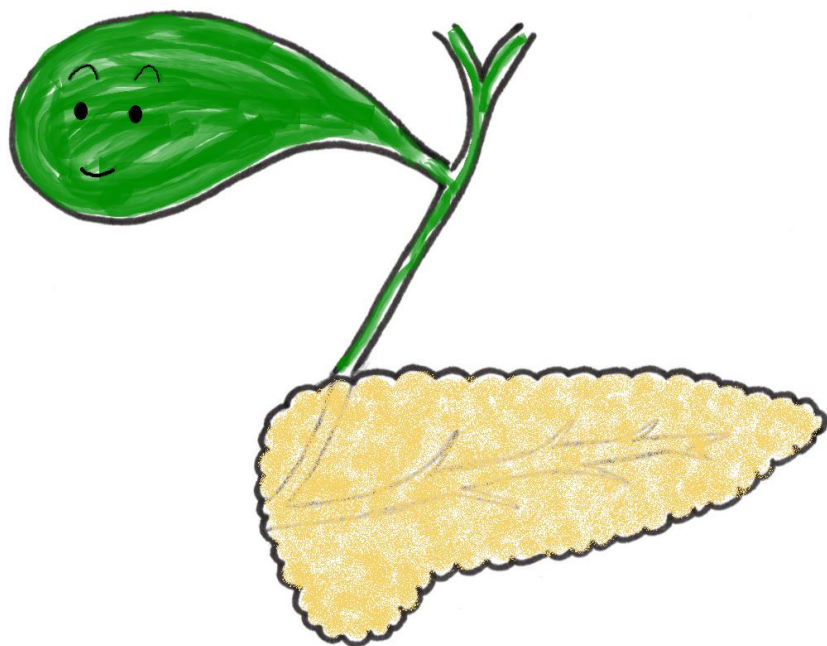


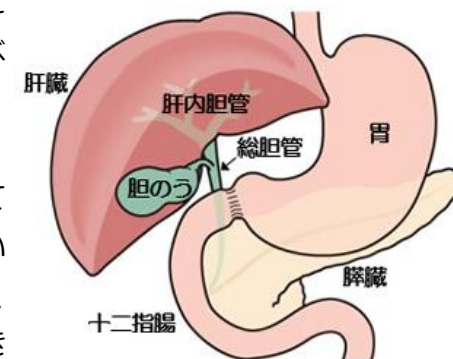
膵臓・胆嚢の検査



膵臓（すいぞう）・胆嚢（たんのう）とは

膵臓は、体の正面から見ると胃の裏側にあり、横に長く15cmぐらいでやや平べったい形をしています。

胆嚢は、肝臓の下に貼り付くようにしてあり、袋状で洋ナシのような形をしています。長さは10cm、幅は4cm程度で、50～60mLの胆汁を貯えることができます。



膵臓・胆嚢のはたらき

膵臓のはたらき

1. 外分泌機能（がいぶんぴつきのう）

食べ物の中のタンパク質や炭水化物、脂肪を分解する“膵液”という消化液を作り、十二指腸に送り出しています。

2. 内分泌機能（ないぶんぴつきのう）

血糖値を調節するインスリンやグルカゴンという“ホルモン”を作り、血液中に送り出しています。

胆嚢のはたらき

肝臓で作られた胆汁（たんじゅう）という脂肪の消化を助ける消化液を蓄えています。食べ物が十二指腸にくと、筋肉を収縮させて胆汁を十二指腸に送り出しています。

検査項目

【血液検査】

アミラーゼ 基準値 44~132U/L	デンプン（糖質）を分解する消化酵素の一つで、唾液や膵液に含まれます。唾液腺や膵臓の細胞が破壊されたり、炎症を起こすと血液中に多く出てきます。
リパーゼ 基準値 11~53U/L	脂肪を分解する消化酵素の一つで、膵液に含まれます。膵臓の細胞が破壊されたり、炎症を起こすと血液中に多く出てきます。アミラーゼに比べて、膵臓以外の病気の影響が少ないため、膵臓の病気の可能性が高くなります。
ビリルビン 基準値 0.4~1.5 mg/dL	古い赤血球が破壊される時に出来る黄色い色素です。胆管などの障害により胆汁の排泄が不十分になると、血液中ビリルビンが高くなります。

その他に、AST, ALT, γ GTP, ALP などの検査項目も参考にします。
また、がんを疑う場合には腫瘍マーカーなどの検査も行います。

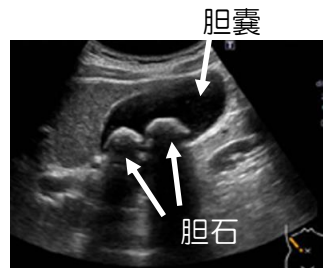
【生理検査】

腹部超音波検査（腹部エコー）

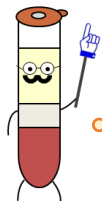
腹部にあてた小さな機械（プローブ）から超音波を出し、お腹のなかの臓器にあたってはね返ってきた超音波を受信し、それを画像にすることでお腹の中の臓器の様子を知ることができます。

胆嚢：胆石、胆嚢ポリープ、胆嚢がんなど

膵臓：慢性膵炎、膵癌など



胆石の超音波画像



超音波内視鏡検査、CT 検査、MRI 検査、内視鏡的逆行性胆道膵管造影（ERCP）などの画像検査を行うこともあります。

膵臓・胆嚢の病気

急性膵炎

膵液に含まれる消化酵素により、膵臓自体を消化してしまう病気です。お腹の上の部分に激しい痛みがおこり、嘔吐や発熱といった症状がみられることもあります。主に、アルコールと胆石が原因とされています。

慢性膵炎

膵臓に何度も炎症が起きると、膵臓の細胞が壊れていく病気です。病気が進行するにつれて膵臓の機能が低下していきます。初期の段階では腹痛が主な症状で、病気が進行すると消化不良による下痢や体重減少、また糖尿病の発症や悪化が生じます。

アルコールが原因の場合が多いですが、原因不明のものもあります。

膵臓がん

早期の段階では無症状のことが多いため、極めて発見しにくいがんです。進行してくると、上腹部痛、体重減少、黄疸の症状が出てきます。

胆石症

「胆嚢」と、そこから十二指腸に胆汁を送り出す通り道である「胆管」に石が出来る病気です。胆嚢内に石がある場合は胆嚢結石症、胆管に石がある場合は胆管結石症と呼びます。胆石が胆嚢の中にある時は何の症状もありませんが、胆嚢から流れ出て胆管を塞いでしまうと、右上腹部の痛み、吐き気、嘔吐が起こります。

胆嚢癌

早期の段階では無症状のことが多いため、膵臓がんと同様に発見しにくいがんの一つです。

原因はまだ明らかではありませんが、胆石症、胆嚢腺腫、膵胆管合流異常症が関連していると言われています。

